

POLIDORI G. A., MURA A., MORETTI A., BALZANO A., PRINCIPATO M.: *SPIRO-
CERCA LUPI NELLA VOLPE IN SARDEGNA — SPIROCERCA LUPI
IN FOXES IN SARDINIA (Istituto di Parassitologia dell'Università
di Perugia)*

Estratto da

Atti della Società Italiana delle Scienze Veterinarie

Vol. XXXIX - Parte II - 1985

POLIDORI G. A., MURA A., MORETTI A., BALZANO A., PRINCIPATO M.: *SPIROCERCA LUPI* NELLA VOLPE IN SARDEGNA — *SPIROCERCA LUPI* IN *FOXES* IN *SARDINIA* (Istituto di Parassitologia dell'Università di Perugia)

Nel corso di indagini epidemiologiche sulla diffusione negli animali selvatici di *Toxoplasma gondii* abbiamo avuto l'opportunità di osservare nelle volpi di alcune zone della Sardegna un grave poliparassitismo sostenuto da Cestodi, Nematodi ed Acantocefali. Nella varietà dei reperti, attualmente in fase di studio, ci ha particolarmente colpito l'elevata incidenza della infestione da *Spirocerca lupi* un nematode spiruride proprio dei canidi che vivono nelle zone calde e temperate (1), ritrovato in infezioni naturali anche in climi freddi (2) e segnalato sporadicamente nell'uomo (3), nel cavallo, nella scimmia.

Materiali e metodi.

Abbiamo esaminato nell'inverno-primavera 1984/85 n. 35 volpi uccise in battute di caccia, provenienti da una vasta area compresa nelle Province di Nuoro e Sassari. Su tutti gli animali sono state condotte ricerche di ordine anatomico-istopatologico e parassitologico attraverso le quali si è potuta accertare la presenza di esemplari di *S. lupi*, estratti dalle tipiche lesioni nodulari (Fig. 1) ed identificati in base alle caratteristiche morfologiche della specie: nematodi di colore rosso sangue, di dimen-

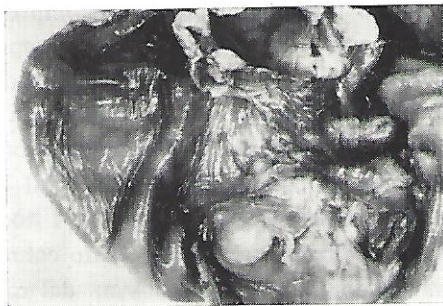

Fig. 1

sioni medie di 3 cm il maschio e 5/6 cm la femmina; una estremità anteriore a struttura esagonale con papille che circondano l'apertura boccale; nel maschio (Fig. 2), una estremità caudale ricurva in senso ven-

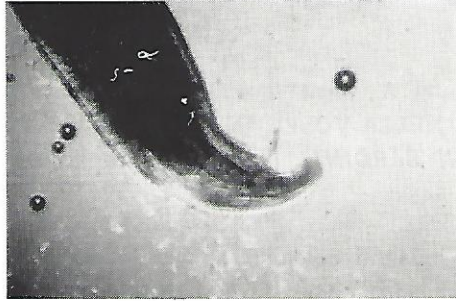


Fig. 2

trale con piccole ali e presenza di papille pre e post-cloacali; gli spicoli disuguali, sono lunghi rispettivamente 2,5 mm e 0,6. È presente il gubernaculum. Nella femmina l'esofago è lungo circa 5 mm, la vulva situata a breve distanza dall'estremità cefalica e le anse uterine supate di uova, di forma cilindrica, di 35×13 .

Risultati.

I parassiti e le alterazioni connesse sono stati rinvenuti in 28 animali dei 35 esaminati (80%) e l'alta incidenza della parassitosi nella volpe ci ha dato motivo per uno studio accurato delle lesioni indotte (aspetto macroscopico ed istologico) e della distribuzione di esse negli organi compromessi, una serie di elementi che emergono da una casistica elevata e che non sono rilevabili — almeno nelle nostre zone — nel cane, dove tutto al più è dato osservare casi isolati. Le lesioni macroscopiche della parete gastrica, reperite in 25/18 delle volpi parassitate, sono costituite da noduli solitari o multipli di diametro compreso tra 0,5 e 3 cm. Essi appaiono ancorati con una base non molto ampia alla sierosa gastrica e sono più numerosi nella regione del cardias e del fondo. Al taglio mostrano una superficie bianco-grigiastra, di consistenza fibrosa, con entità strutturali riconducibili al parassita. Le lesioni dell'esofago sono state reperite in 7/28 degli animali infestati (in 3 casi quali lesioni singole e 4 in associazione con noduli della regione gastrica). I noduli parassitari, di aspetto ovoidale, sono localizzati parte nel tessuto connettivo periferico e parte nello spessore della parete a circa 3/4 cm dal cardias. In un caso, accanto alle lesioni gastriche, sono stati osservati elminti immaturi nelle strutture linfoidi adiacenti. Nessuna lesione ci è stato possibile eviden-

ziare a carico dell'aorta. Il numero degli elminti nei noduli varia da 0 a 4/5 ed in alcuni di essi abbiamo rilevato la presenza di tragitti che consentono agli adulti di protrudere tramite un orifizio nel lume esofageo o gastrico. Istologicamente le lesioni consistono in una intensa reazione infiammatoria granuloma-simile, associata ad una pronunciata fibrosi periferica. La massa granulomatosa è costituita da un centro verminoso (Fig. 3) in cui si osservano alcune strutture interne dei parassiti in sezione

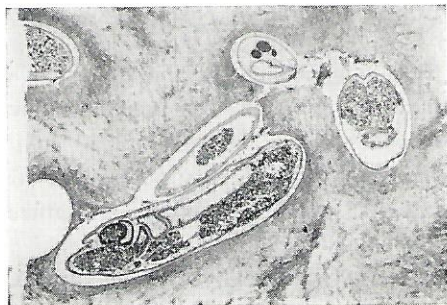


Fig. 3

quali la pars ghiandolare dell'esofago, l'intestino stratificato e gli uteri stipati di uova. Immediatamente a ridosso del parassita è presente un sottile strato di necrosi circondato da tessuto di granulazione e, più esternamente, da una spessa capsula connettivale fibrosa. Il tessuto di granulazione e, soprattutto la capsula connettivale risultano infiltrati da neutrofili, linfociti, plasmacellule, macrofagi e numerosissimi eosinofili. In alcuni punti, macrofagi con citoplasma carico di pigmenti si addossano strettamente gli uni agli altri fino a formare veri e propri nidi. La reazione infiammatoria e la fibrosi si estendono fino alla sottomucosa che risulta notevolmente ispessita e, in alcuni punti, fortemente infiltrata da cellule infiammatorie. Gli strati muscolari in prossimità della reazione flogistica mostrano segni di atrofia mentre in altri punti il tessuto muscolare liscio appare ipertrofico.

La parete delle arteriole decorrenti all'interno del tessuto fibroso risulta modicamente ispessita. La mucosa al di sopra dei noduli parassitari appare integra.

Sulla base delle ricerche da noi condotte un primo elemento merita di essere sottolineato e riguarda l'alta incidenza della spirocercosi da noi rinvenuta nell'80% delle volpi e che trova giustificazione nel ciclo vitale del parassita che ha una gamma di ospiti intermedi e di ospiti di attesa facilmente reperibili nell'ambiente silvestre e che si offrono alle caratteristiche predatorie di questi selvatici. È un dato che va meditato anche sotto l'aspetto zoonotico perché il parassita, oltre ai canidi, può occasio-

nalmente colpire anche l'uomo, come risulta dalle osservazioni di Biocca. Il secondo elemento riguarda gli aspetti anatomo-istopatologici che hanno messo in evidenza tipiche lesioni granulomatose localizzate prevalentemente allo stomaco (70%) e in misura minore nell'esofago (20%) e ciò in assenza di quelle complicanze (fibrosarcoma, osteosarcoma, aneurismi aortici ecc.) che sono stati rinvenuti più volte nel cane (4-5), e che tuttavia potrebbero essere presenti anche nelle volpi che vengono a morte spontaneamente e non in quelle — come nel nostro caso — che sono state abbattute.

SUMMARY — Between 1984 to 1985 post mortem examinations were carried out on 35 foxes in Sardinia. The Authors refer the presence and high incidence of *Spirocerca lupi* infection (80%) in these wild animals. The study provides an opportunity for noting the location and nature of typical lesions and distinctive morphological features of parasite.

BIBLIOGRAFIA — (1) Bailey W. S. (1972); Journal of Parasitology, 58, 3-22. — (2) Svenkerud R. R. (1947); Norsk. Vet.-T., 59 (7), 193-201. — (3) Biocca E. (1959); Parassitologia, Vol. 1, 137-142. — (4) Wandera J. G. (1976); Vet. Rec., 99, 348-351. — (5) Thrasher J. P., Barret R. B., Tyler D. E. (1968); Vet. Med. Small An. Clin., 73, 333-336.