

EDIZIONI TricoItalia (Firenze)

Direttore scientifico: Andrea Mariani

# Giornale Italiano di Tricologia

anno 17 - n° 31 - Novembre 2013

Proprietà letteraria ed artistica riservata. ©

anno 17 - n° 31 - Novembre 2013

## SOMMARIO

- |  |           |
|--|-----------|
| Dermatologia psicosomatica   | - pag. 5  |
| Latanoprost  | - pag. 7  |
| Sideropenia e Telogen Effluvio                                       | - pag. 11 |
| Demodex Brevis Varietà Capitis                                       | - pag. 14 |
| Finasteride: 10 anni di follow-up                                    | - pag. 23 |
| Effetti della colorazione sul capello                                | - pag. 24 |
| Il Consenso Informato  | - pag. 29 |
| La dopamina è un induttore del catagen                               | - pag. 31 |
| Trattamento topico dell'alopecia androgenetica con lo spironolattone | - pag. 31 |
| Inibitori delle proteasi e caduta dei capelli                        | - pag. 32 |
| Azioni degli androgeni sul follicolo pilifero umano                  | - pag. 32 |
| Diminuzione del consumo di alcol tra gli ex utenti di Finasteride    | - pag. 33 |

Giornale Italiano di **tri**cologia

EDIZIONI TricoItalia  
(Firenze)

# Giornale Italiano di Tricologia

anno 17 - n° 31 - Novembre 2013

Direttore Responsabile: *Guido Vido Trotter*  
Direttore Scientifico: *Andrea Marliani*

Tutti i diritti riservati©

## Collaboratori:

*Paolo Gigli  
Alessia Pini  
Torello Lotti  
Fiorella Bini  
Carlo Grassi  
Sara Merelli  
Aldo Majani  
Alfredo Rossi  
Fabio Rinaldi  
Piero Tesauro  
Alfredo Reborà  
Daniele Campo  
Andrea Cardini  
Fabrizio Fantini  
Caterina Fabroni  
Roberto d'Ovidio  
Mario Principato  
Franco Buttafarro  
Vincenzo Gambino  
Fabrizio Francescon  
Alessandro Minucci  
Leonardo D'Erasmus  
Ekaterina Bilchugova*

## SOMMARIO:

Dermatologia psicosomatica	- pag. 5
Latanoprost	- pag. 7
Sideropenia e Telogen Effluvio	- pag. 11
Demodex Brevis Varietà Capitis	- pag. 14
Finasteride: 10 anni di follow-up	- pag. 23
Effetti della colorazione sul capello	- pag. 24
Il Consenso Informato	- pag. 29
La dopamina è un induttore del catagen	- pag. 31
Trattamento topico dell'alopecia androgenetica con lo spironolattone	- pag. 31
Inibitori delle proteasi e caduta dei capelli	- pag. 32
Azioni degli androgeni sul follicolo pilifero umano	- pag. 32
Diminuzione del consumo di alcol tra gli ex utenti di Finasteride	- pag. 33

**DEMODEX BREVIS  
VARIETA' CAPITIS**

Un acaro parassita del complesso pilosebaceo della cute del capo dell'uomo

Mario Principato, Fiorella Bini, Simona Principato e Andrea Marliani  
Perugia - Firenze

di questo acaro alla cute del capo e, dunque, di rilevare l'effettiva "tendenza", da parte di questi acari, a concorrere nel determinismo della calvizie favorendo fattivamente l'iperproduzione sebacea ed uno stato patologico cronico della cute.

**Riassunto**

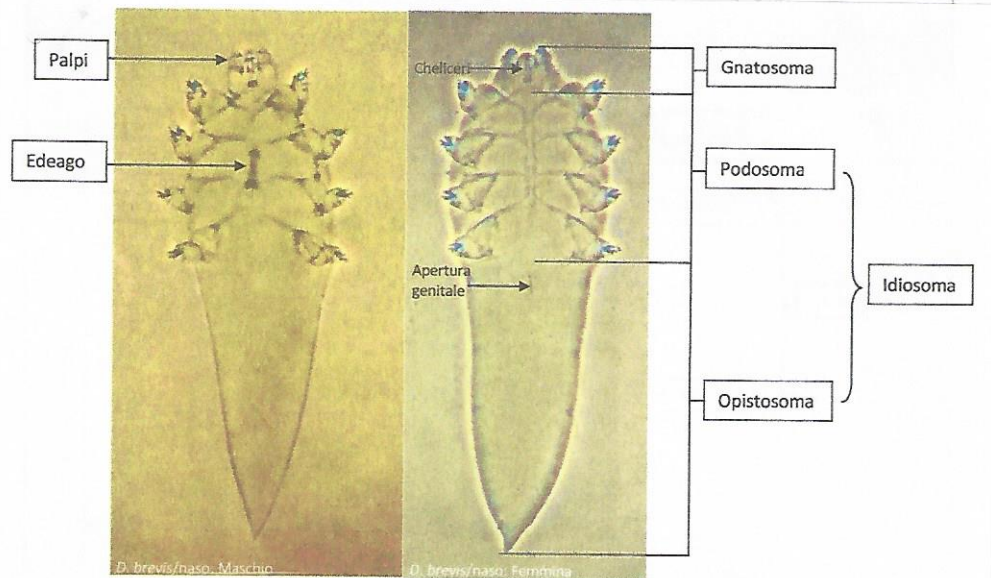
Viene, per la prima volta, descritto il *Demodex brevis* var. *capitis*, una nuova varietà di acaro Demodicidae isolato dalle ghiandole sebacee di un soggetto calvo con alopecia seborroica. Gli Autori discutono la plasticità biologica di questo acaro che sembra in grado di adattarsi a substrati differenti modificando la propria morfologia, come notoriamente si verifica negli acari del genere *Sarcoptes*. Tale "tendenza" ad adattarsi alla cute del capo è già presente in embrione nella popolazione originaria localizzata a livello delle ghiandole nasali. Ciò potrebbe consentire di rilevare, con molto anticipo, la possibilità di adattamento

**Introduzione**

*Demodex brevis* è un acaro prostigmato appartenente alla famiglia Demodicidae.

Come è noto, appartengono a questa famiglia numerosi acari provenienti da animali (*Demodex ovis*, *D. cati*, *D. suis*, *D. bovis*, *D. equi*, *D. caprae*, *D. cuniculi* ecc.), nei quali provocano patologie cutanee frequentemente caratterizzate da perdita di pelo, desquamazione, infiammazione, follicolite, lesioni nodulari ecc. (Smith, 1961, Nemeseri et al., 1965), non di rado mortali, come si verifica nella c.d. "rogna rossa" del cane, provocata dall'azione di *Demodex canis* (Hillier et al., 2002, Duclos et al. 1994, Guaguere, et al.,

**Particolari anatomici di *Demodex brevis*, maschio e femmina**



1991, Mechelli et al., 1993).

Sono in gran parte parassiti specie-specifici del complesso pilosebaceo della cute. Attraverso i loro arti e i loro palpi graffiano e sfaldano la parete interna del follicolo pilifero e, attraverso i loro cheliceri, pungono e svuotano il citoplasma delle cellule della parete interna delle ghiandole sebacee, provocando intensa secrezione sebacea (Spickett, 1961).

Nell'uomo sono state descritte due specie: *Demodex folliculorum*, a prevalente localizzazione nel follicolo pilifero, e *Demodex brevis*, a localizzazione più interna, nel lume delle ghiandole sebacee (Desch et al. 1972).

È noto, e ampiamente descritto in letteratura, il ruolo di questi acari nel determinismo dell'acne rosacea (Bonnar et al. 1993, Forton et al. 2005, Hoekzema et al. 1995), ma non molti sanno che entrambe le specie possono rilevarsi in numerosi altri distretti anatomici e qui essere causa di prurito improvviso per circoscritte infiammazioni dei follicoli piliferi.

Recenti studi hanno dimostrato che entrambe le specie sono in grado di dislocarsi e sviluppare in luoghi davvero insoliti (Bardach et al. 1981, Nutting et al. 1988, Principato, 2004): nel meato uditivo esterno, per esempio, dove provocano una grave otite seborroica (Liu et al. 1982, Principato 2000); nelle ghiandole di Meibomio (English et al., 1981, 1982, 1983) o nelle palpebre originando, talora, una particolare blefarocongiuntivite edematosa che non risponde al trattamento con antibiotici (Principato, 1988); nella cute del mento, dove provocano la c.d. "dermatite periorale" della donna (Principato, 1994), e persino nella cute del perineo (Soylemez et al. 2010), del pene e della vulva (Bukva 1985), originando quasi sempre prurito intenso, discontinuo, spesso improvviso, con stimolo incontenibile al grattamento.

Da tempo è nota anche la capacità degli acari

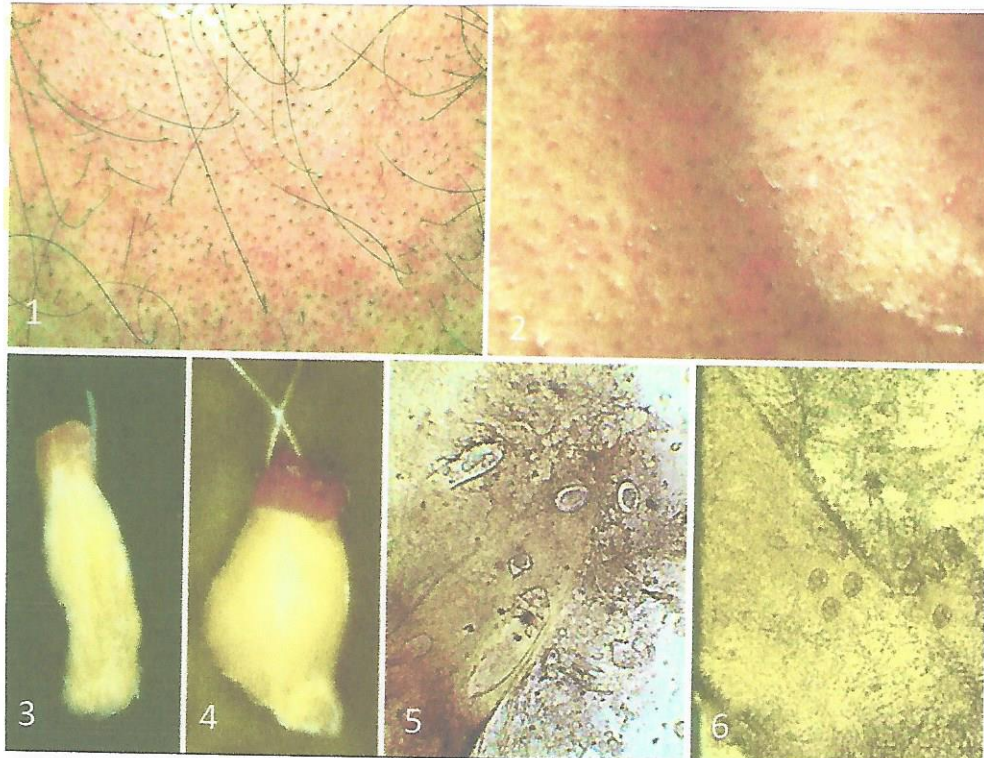
del genere *Demodex* di veicolare agenti patogeni (Spickett, 1961, Wolf et al. 1988, Clifford et al. 1990). Nel 1995 Principato et al. dimostrano il ruolo di *Demodex brevis* quale serbatoio batterico isolando peraltro, per la prima volta, *Staphylococcus kloosii* dall'idiosoma di questo acaro proveniente da un soggetto affetto da alopecia seborroica.

Non dobbiamo, dunque, stupirci se è ricorrente l'isolamento di *D. folliculorum* e *D. brevis* nella cute del capo di soggetti con alopecia seborroica e se ancora oggi è discusso un loro effettivo ruolo nel determinismo della calvizie (Miskijan 1951, Sanfilippo et al. 2005).

Tra le due specie è certamente *Demodex brevis* a causare più danni, in quanto localizzato profondamente nelle ghiandole sebacee, dove vive e si riproduce (Rufli 1981, Principato 1999, 2000), mentre *D. folliculorum* si localizza più in superficie e, talora, procide persino oltre l'ostio follicolare (Principato, 1994, 1996), riuscendo così più facilmente attaccabile da parte di sostanze ad uso topico (Principato, 1996, 1998).

La sede elettiva di entrambe le specie è rappresentata dal complesso pilo sebaceo della cute del naso dell'uomo e della donna (Lefler 1989, Norn 1982), luogo in cui si riscontrano questi acari, fin dal primo mese di vita.

Il cambiamento di habitat e la localizzazione in altri distretti anatomici, come il complesso pilosebaceo della cute del capo dell'uomo, comporta una grande capacità di adattamento da parte di questi acari che appare ben evidente soprattutto in *Demodex brevis* il quale, ancor più di *D. folliculorum*, contrae stretti rapporti con la cute. Tale capacità di adattamento si manifesta con variazioni morfologiche più o meno costanti e con la formazione di varianti della stessa specie di difficile inquadramento sistematico. È questo il caso di *Demodex brevis* nella forma in cui si osser-



**TAV.I** — 1: Cute del capo di un soggetto con alopecia seborroica e demodicosi. 2: Cute del naso dello stesso soggetto. Sono evidenti i comedoni procidenti e la dilatazione dell'ostio follicolare. 3: Tipico comedone proveniente dalla cute del naso. 4) Tipico comedone proveniente dalla cute del capo. 5: Comedone con femmine e uova di *Demodex brevis* da cute del naso. 6: Comedone con numerose uova di *Demodex brevis* da cute del naso.

va a livello della cute del capo di soggetti con alopecia seborroica nei quali l'acaro si è riprodotto per anni interagendo con il nuovo substrato fino all'insorgenza di una calvizie di tipo VI o VII, secondo la scala Hamilton.

Ripetute osservazioni di alcune ricorrenti differenze tra acari della stessa specie e dello stesso sesso, a livello della cute del capo di soggetti con alopecia seborroica, ci hanno indotto ad effettuare uno studio morfometrico di questi parassiti, al fine di verificare se potesse trattarsi solo di semplici "forme" della stessa specie o, piuttosto, di importanti "varianti morfologiche" strettamente correlabili al substrato parassitato.

#### Materiali e Metodi

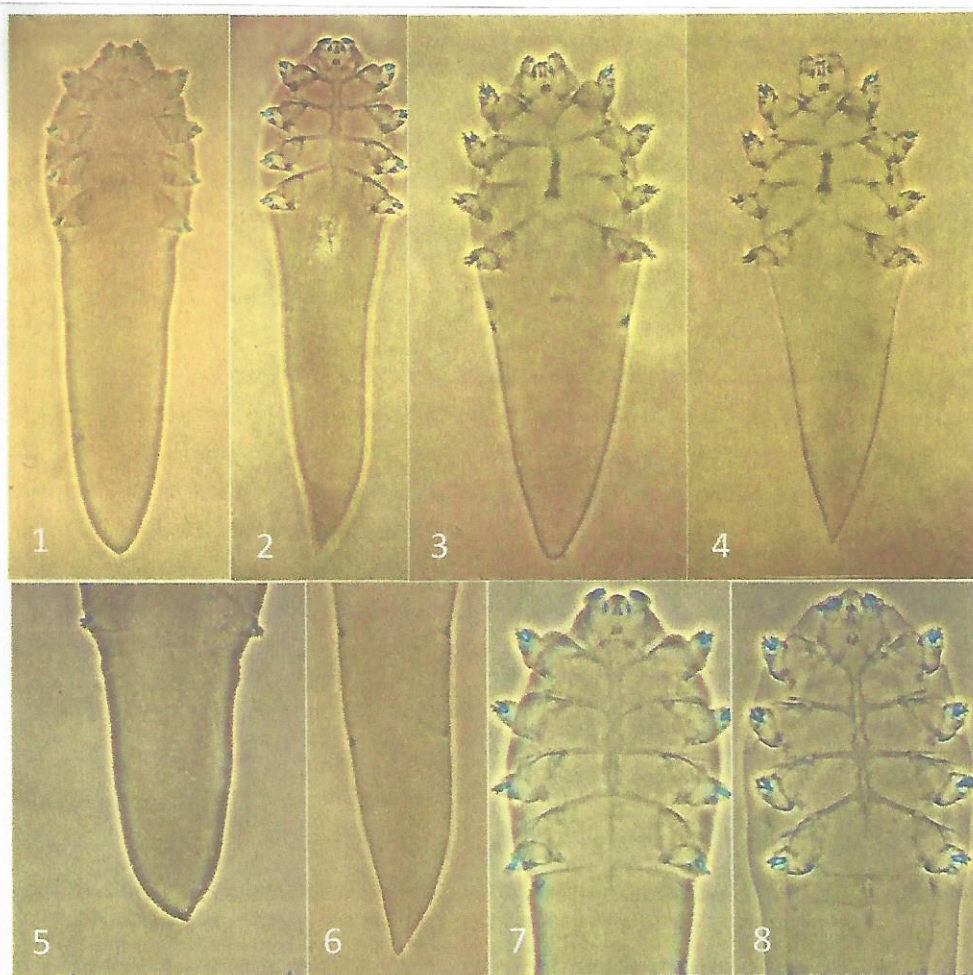
Abbiamo effettuato dei prelievi mirati di materiale sebaceo dalla cute del capo e dalla cute delle gene nasali di un soggetto affetto da evidente Demodicosi con alopecia seborroica (Tav.I, Figg. 1- 6). Il prelievo sulle aree calve è stato effettuato con il metodo descritto da Principato (1994) servendosi di un cucchiaino di acciaio a margine smusso strisciato sulla cute del capo stretta tra due dita. Il materiale prelevato è stato immerso in acido lattico e qui, a mezzo di microaghi, è stata effettuata la disaggregazione del sebo e l'isolamento degli acari allo stereomicroscopio: n.15 acari (5♂ e 10♀) provenienti dalla cute del naso e di n.15 acari (5♂ e 10♀) provenienti

dalla cute del capo. I parassiti isolati sono stati montati su vetrino in Berlese e immediatamente fotografati e misurati.

**Risultati**

I risultati dell'esame morfometrico degli acari isolati si evincono dalle Tabelle 1 e 2. Qui appaiono evidenti delle differenze sia tra i maschi e sia tra le femmine dei *Demodex* provenienti dalla cute del naso e dalla cute del capo del soggetto esaminato con alopecia seborroica. Le immagini fotografiche dei

*Demodex brevis* isolati (Tav.II, Figg. 1 - 8) mostrano, già visivamente, alcune evidenti differenze morfologiche tra i due acari in entrambi i sessi. Le figg. 1,3,5,7 si riferiscono a *Demodex brevis* proveniente dalla cute del capo; le figg. 2,4,6,8 si riferiscono a *Demodex brevis* proveniente dalla cute del naso. Appare significativa la particolare conformazione della regione opistosomale, sia del maschio che della femmina, che negli esemplari provenienti dalla cute del naso si presenta chiaramente più stretta ed appuntita.



**TAV.II** -- 1: *Demodex brevis* var. *capitis*, Femmina. 2: *Demodex brevis* da cute del naso, Femmina. 3: *Demodex brevis* var. *capitis*, Maschio. 4: *Demodex brevis* da cute del naso, Maschio. 5: Regione opistosomale di *Demodex brevis* var. *capitis*, Femmina. 6: Regione opistosomale di *Demodex brevis* da cute del naso, Femmina. 7: Prosoma di *Demodex brevis* var. *capitis*, Femmina. 8: Prosoma di *Demodex brevis* da cute del naso, Femmina.

**Tab. 1 - Rilievi morfologici su n° 10 *Demodex brevis* adulti di sesso maschile provenienti dalla cute del capo (5♂) e del naso (5♂)**

Elementi anatomici misurati	<i>Demodex brevis</i> ♂ da cute naso	<i>Demodex brevis var. capitis</i> ♂ da cute capo
Idiosoma	199,2 μ	134,4 μ
Podosoma	66,4 μ	58,1 μ
Opistosoma	132,8 μ - arrotondato	76,3 μ - appuntito
Gnatosoma	16,6 μ h x 31,5 μ l	18,2 μ h x 23,2 μ l
Palpi	palpi corti non oltrepassanti il cono dei cheliceri	palpi lunghi sporgenti oltre il cono dei cheliceri
Edeago	18,2 μ situato appena sotto il I epimero e appena sotto il III	19,9 μ situato tra II epimero e a metà tra il III e IV epimero
Arti	13,2 μ (arti corti)	21,5 μ (arti lunghi)
Distanza tra la punta dell'edeago e l'apice dei palpi	26,5 μ	33,2 μ
Distanza tra l'apice dell'opistosoma e la base dell'edeago	162,6 μ	99,6 μ
Lunghezza totale dell'acaro	215,8 μ	152,6 μ

La lunghezza totale degli acari di sesso maschile, provenienti dalla cute del capo (152,6 μ) è nettamente inferiore a quella degli acari di sesso maschile provenienti dalla-

cute del naso (215,8 μ). Ciò al contrario di quanto si osserva nelle femmine (*D. brevis* /capo: 248,9 μ - *D. brevis*/naso: 224,2 μ). Inoltre, anche la parte terminale del loro idio-

**Tab. 2 - Rilievi morfologici su n° 20 *Demodex brevis* adulti di sesso femminile provenienti dalla cute del capo (10♀) e del naso (10♀)**

Elementi anatomici misurati	<i>Demodex brevis</i> ♀ da cute naso	<i>Demodex brevis var. capitis</i> ♀ da cute capo
Idiosoma	207,5 μ	228,2 μ
Podosoma	74,7 μ	49,8 μ
Opistosoma	132,8 μ	178,4 μ
Gnatosoma	Opistosoma appuntito, triangolare 16,6 μ h x 20,7 μ l	opistosoma largo con restringimento apicale netto simile ad una spina 20,7 μ h x 20,7 μ l
Arti	20,7 μ	20,7 μ
Distanza tra l'apice dell'opistosoma e la base dell'apertura genitale	120,3 μ	132,8 μ
Distanza tra le coxe III	74,7 μ	70,5 μ
Distanza tra la base dell'apertura genitale e l'apice dello gnatosoma	103,7 μ	107,9 μ
Lunghezza totale dell'acaro	224,2 μ	248,9 μ



Tab. 1 - Rilievi morfologici su n° 10 <i>Demodex brevis</i> adulti di sesso maschile provenienti dalla cute del capo (5♂) e del naso (5♂)		
Elementi anatomici misurati	<i>Demodex brevis</i> ♂ da cute naso	<i>Demodex brevis</i> var. <i>capitis</i> ♂ da cute capo
Idiosoma	199,2 µ	134,4 µ
Podosoma	66,4 µ	58,1 µ
Opistosoma	132,8 µ - arrotondato	76,3 µ - appuntito
Gnatosoma	16,6 µ h x 31,5 µ l	18,2 µ h x 23,2 µ l
Palpi	palpi corti non oltrepassanti il cono dei cheliceri	palpi lunghi sporgenti oltre il cono dei cheliceri
Edeago	18,2 µ situato appena sotto il I epimero e appena sotto il III	19,9 µ situato tra II epimero e a metà tra il III e IV epimero
Arti	13,2 µ (arti corti)	21,5 µ (arti lunghi)
Distanza tra la punta dell'edeago e l'apice dei palpi	26,5 µ	33,2 µ
Distanza tra l'apice dell'opistosoma e la base dell'edeago	162,6 µ	99,6 µ
Lunghezza totale dell'acaro	215,8 µ	152,6 µ

La lunghezza totale degli acari di sesso maschile, provenienti dalla cute del capo (152,6 µ) è nettamente inferiore a quella degli acari di sesso maschile provenienti dalla-  
 cute del naso (215,8 µ). Ciò al contrario di quanto si osserva nelle femmine (*D. brevis* /capo: 248,9 µ - *D. brevis*/naso: 224,2 µ). Inoltre, anche la parte terminale del loro idio-

Tab. 2 - Rilievi morfologici su n° 20 <i>Demodex brevis</i> adulti di sesso femminile provenienti dalla cute del capo (10♀) e del naso (10♀)		
Elementi anatomici misurati	<i>Demodex brevis</i> ♀ da cute naso	<i>Demodex brevis</i> var. <i>capitis</i> ♀ da cute capo
Idiosoma	207,5 µ	228,2 µ
Podosoma	74,7 µ	49,8 µ
Opistosoma	132,8 µ	178,4 µ
Gnatosoma	Opistosoma appuntito, triangolare 16,6 µ h x 20,7 µ l	opistosoma largo con restringimento apicale netto simile ad una spina 20,7 µ h x 20,7 µ l
Arti	20,7 µ	20,7 µ
Distanza tra l'apice dell'opistosoma e la base dell'apertura genitale	120,3 µ	132,8 µ
Distanza tra le coxe III	74,7 µ	70,5 µ
Distanza tra la base dell'apertura genitale e l'apice dello gnatosoma	103,7 µ	107,9 µ
Lunghezza totale dell'acaro	224,2 µ	248,9 µ

- 28) Principato M.: "Human demodicosis: prevalence of *Demodex brevis* Akbulatova in subjects with seborrhoeic alopecia" VII European Multicolloquium of Parasitology, Parma, *Parassitologia*, 38 (1-2): 435; 1996.
- 29) Principato M.: "First report of a preadult instar *Demodex brevis* Akbulatova (Acarina: Demodicidae)" *Parassitologia*, 40 (1): 144; 1998.
- 30) Principato M., Tosti M.: "SEM observation on the morphology of tarsal claws of *Demodex brevis* Akbulatova preadult and adult (Acarina: Demodicidae)" *Parassitologia*, 40 (1): 145; 1998.
- 31) Principato M.: "Morfobiologia degli acari del genere *Demodex* (Prostigmata: Demodicidae)" XXXIX Congresso Nazionale A.D.O.I., Vieste, Pizzomunno, Boll. Ist. Dermatol. S. Galliciano, 3 (3): 241 - 243; 2000.
- 32) Principato M.: "*Demodex folliculorum* and *Demodex brevis* (Acari: Demodicidae) in man's ear canal" Atti del 4° Symposium of the European Association of Acarologists, Siena, 58; 2000.
- 33) Principato M.: "Observations on the onset of human cutaneous pathologies correlated to the presence of *Demodex* mites" *Parassitologia*, 46 (1): 125; 2004.
- 34) Ruffli T., Mumeuogly Y.: "The Hair Follicle Mites *Demodex folliculorum* and *Demodex brevis*: Biology and Medical Importance" *Dermatologica*, 162: 1-11; 1981.
- 35) Sanfilippo A.M., English J.C.: "Resistant scalp folliculitis secondary to *Demodex* infestation" *Cutis*, 76:321-324; 2005.
- 36) Smith J.: "Demodicosis in large domestic mammals. A review" Ottawa, Health of Animals Division, Canada Department of Agriculture. 56 p; 1961.
- 37) Soylemez H., Beytur A., Gecit I., Karaman U., Ozer A., Calik S.: "Investigation of *Demodex* spp. In perinea areas and faces of young man visiting the urology policlinic" *African J. of Microbiology Research*, 4(15): 1616-1619; 2010.
- 38) Spickett S.A.: "A preliminary note on *Demodex folliculorum* Simon (1942) as possible vector of leprosy" *Leprosy Rev.*, 32: 263-268; 1961.
- 39) Spickett S.G.: "Studies on *Demodex folliculorum* Simon (1842)" I. Life history. *Parasitology*, 51: 181-192; 1961.
- 40) Wolf R., Ophir J., Avigad J., Lengy J., Krakowski A.: "The hair follicle mites (*Demodex* spp.) could they be vectors of pathogenic microorganisms?" *Acta Dermato-Venerol.*, 68: 535- 537; 1988.